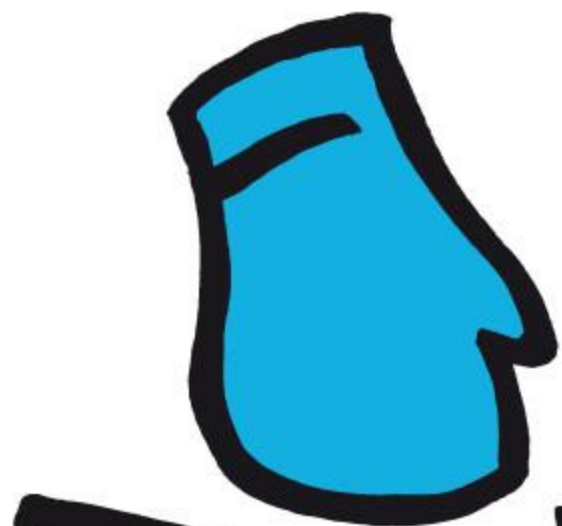



MAM

HAKA

NA edycja

RAKA

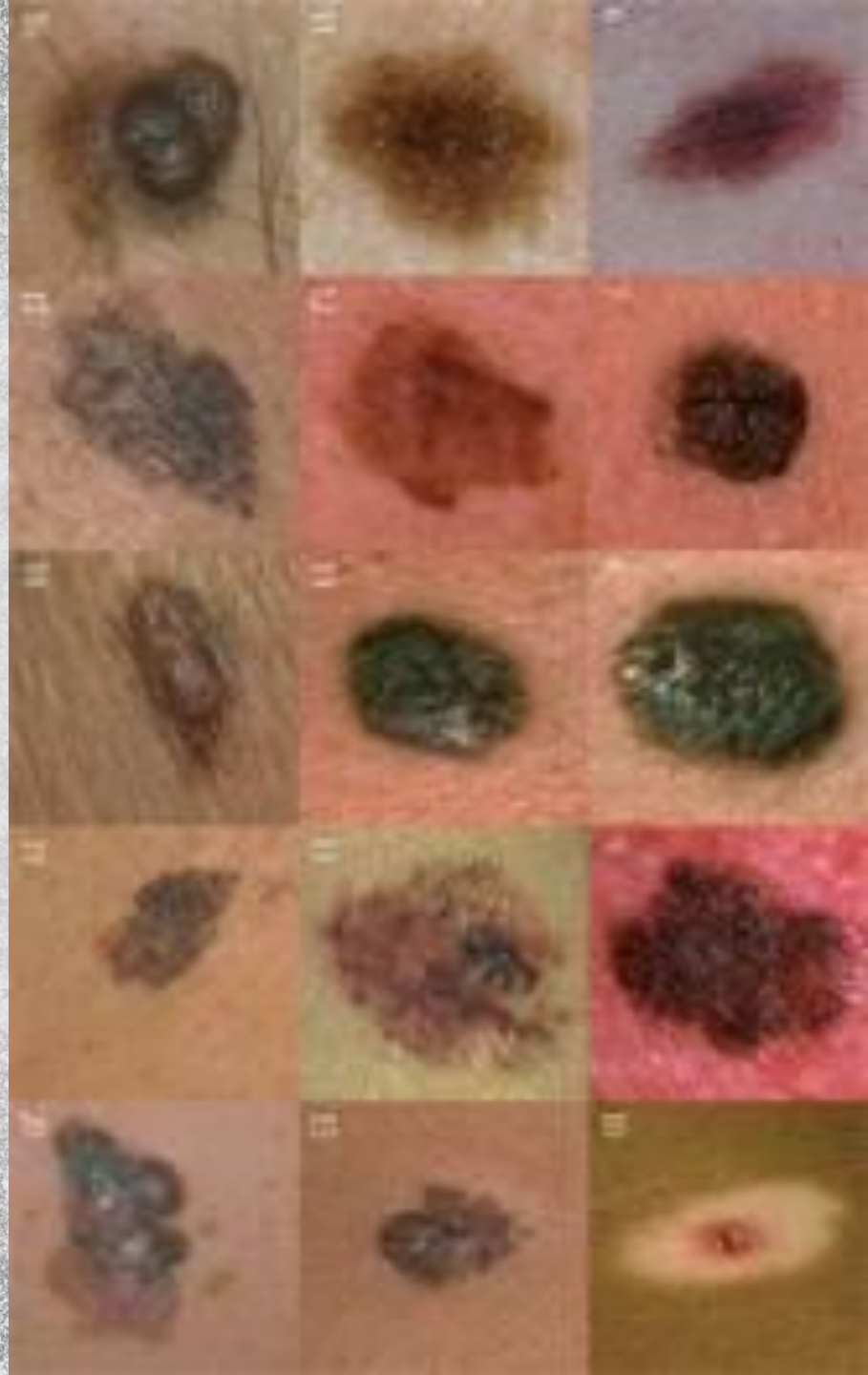




**MAM
HAKA
NA edycja
RAKA 6**



DBAJ O OKRYCIE, URATUJ ŻYCIE!

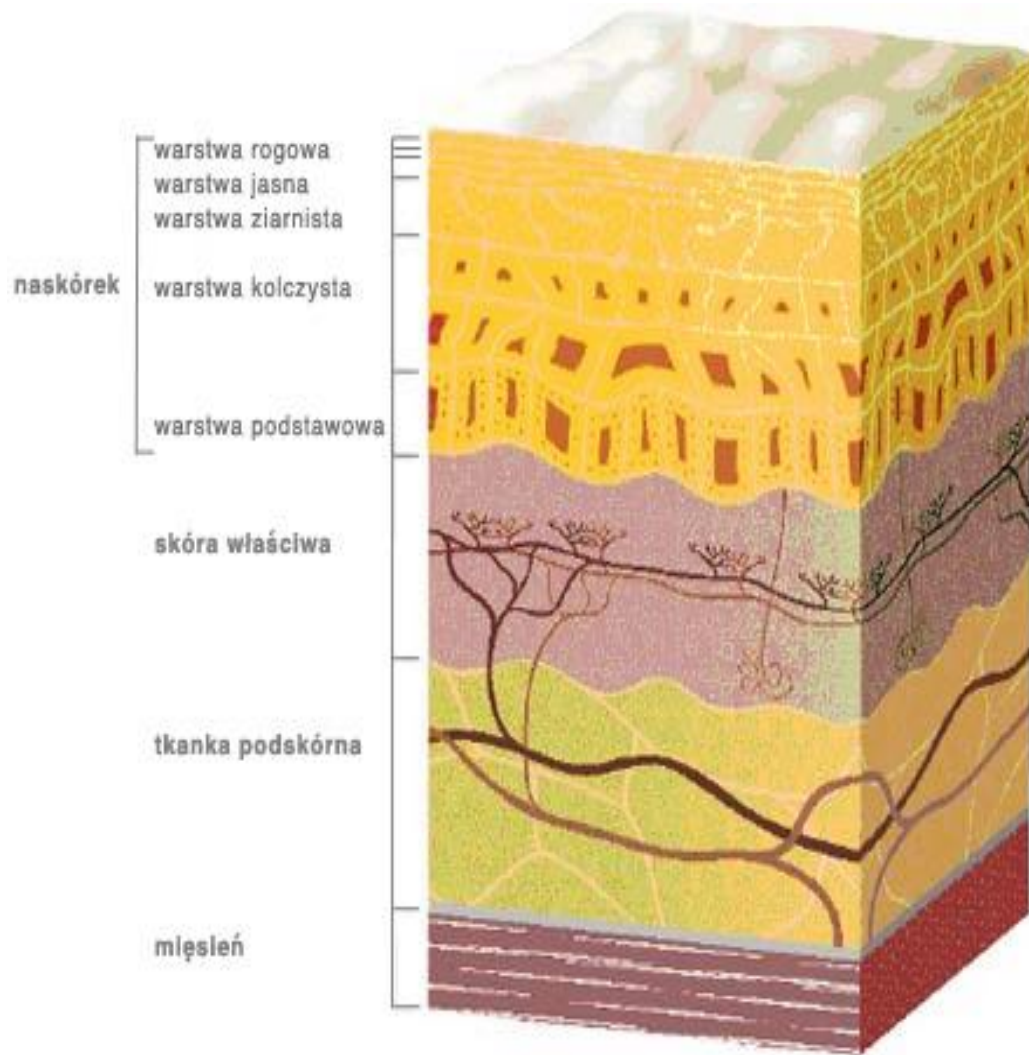




Skóra i jej warstwy

- Naskórek
- Skóra właściwa
- Podskórna tkanka tłuszczowa



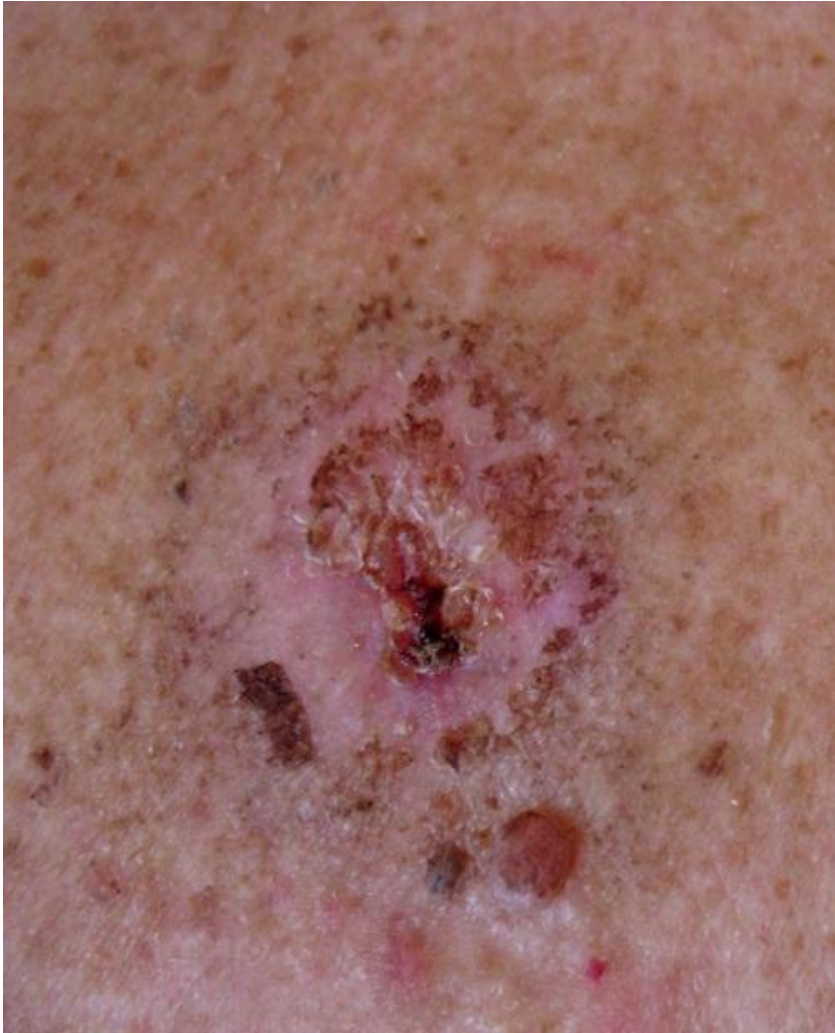


Rak skóry

- Rak podstawnokomórkowy
- Rak płaskonabłonkowy
- Czerniak
- Ziarniak grzybiasty
- Rak gruczołów potowych
i mieszków włosowych



Czerniak



Czynniki ryzyka

- obciążenie genetyczne
- jasna karnacja (włosy blond lub rude, niebieskie oczy)
- liczne znamiona złożone lub atypowe
- liczne znamiona łagodne (ponad 100)
- stałe drażnienie i urazy znamion barwnikowych
- długotrwałe przebywanie na słońcu
- brak ochrony przeciwsłonecznej lub jej niewłaściwe stosowanie
- przebyte oparzenia słoneczne
- częste korzystanie z lamp kwarcowych i solarium
- ograniczanie lub unieszkodliwienie układu odpornościowego (przyjęcie przeszczepu, AIDS)

Objawy

- czarny guzek, często otoczony czerwonym zapalnym rąbkiem
- znamiona o średnicy większej niż 5mm
- nierówne brzegi, niejednolite zabarwienie
- świąd w okolicy zmiany
- krwawienie



System ABCDE

A – asymetria

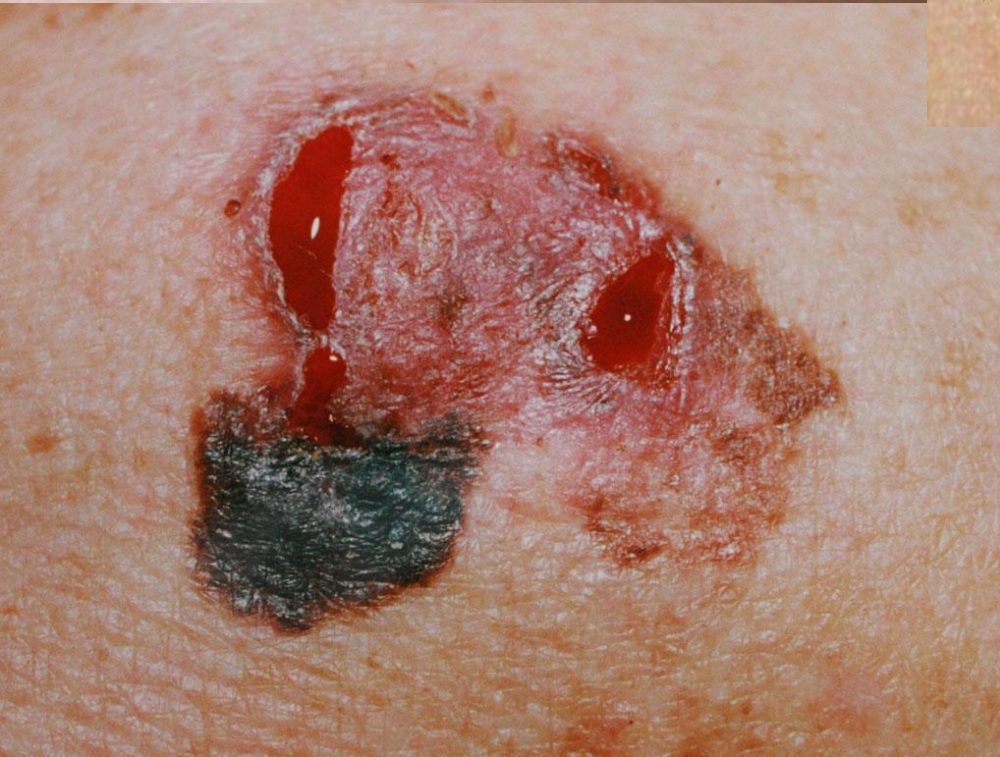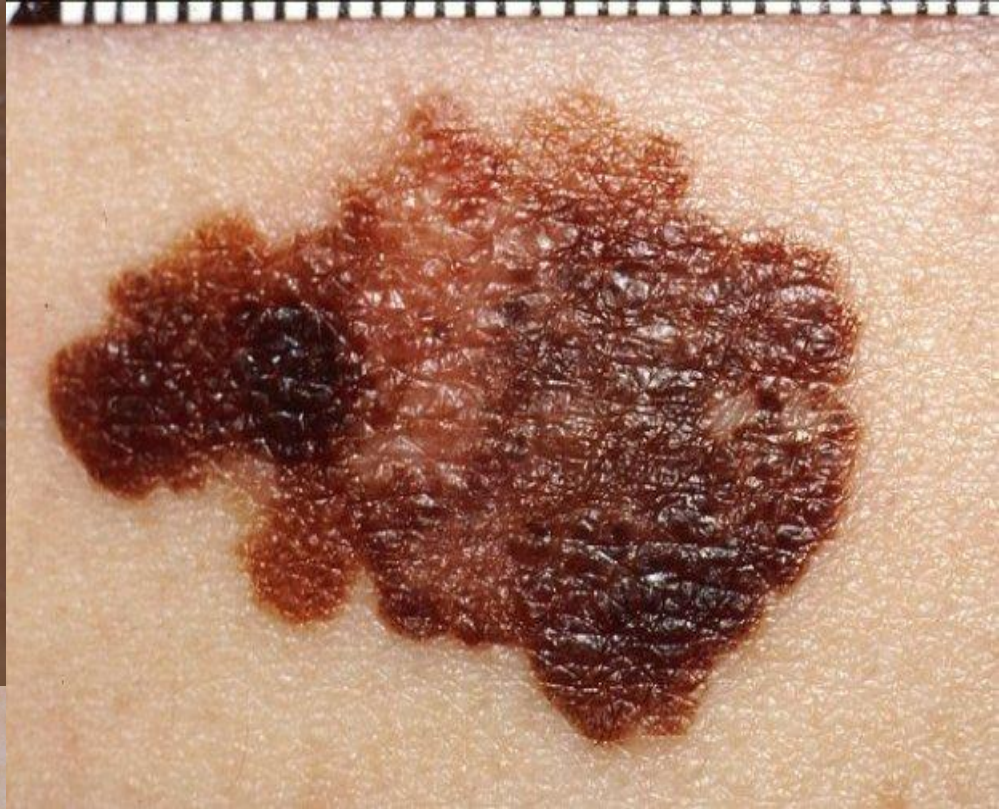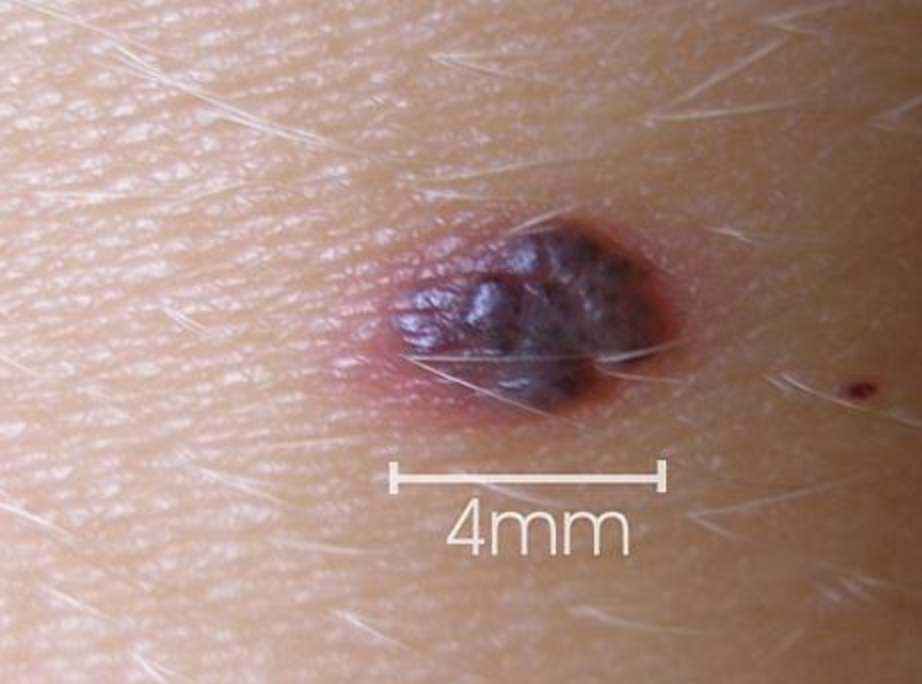B – rozmyte granice

C – zmiany w zabarwieniu

D – średnica powyżej 6 mm

E – uniesienie zmiany powyżej poziomu skóry
lub powiększenie wymiarów





Badanie

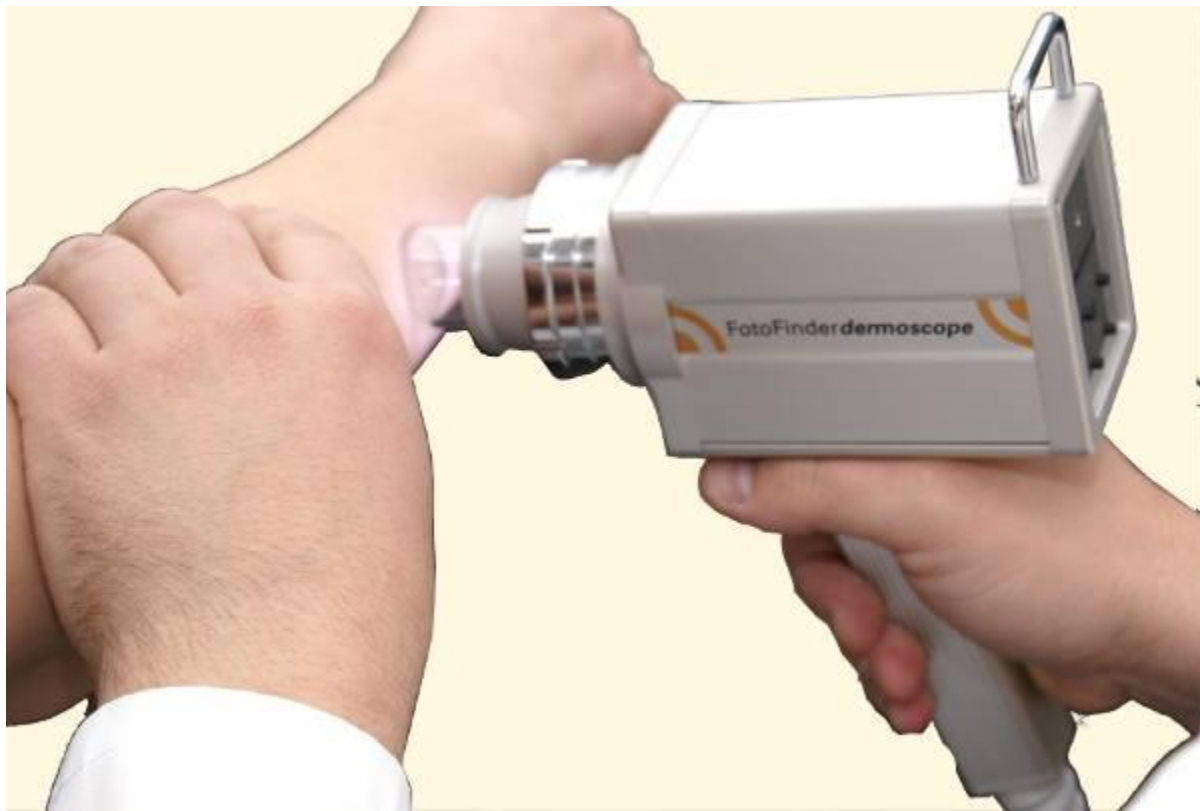Metody dermatologa:

- ocena gołym okiem
- ocena dermatoskopem
- badanie histopatologiczne
- biopsja



Dermatoskop





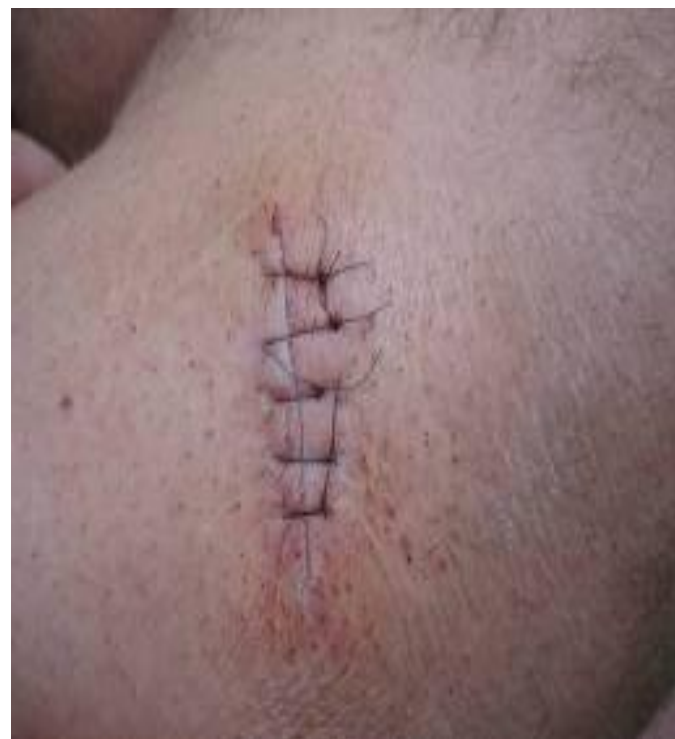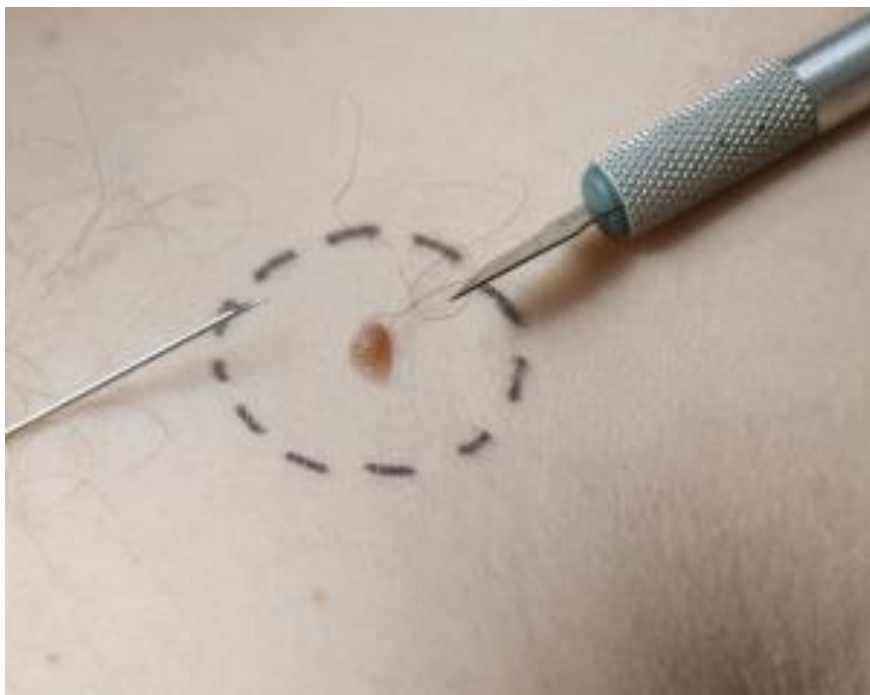Badanie przy pomocy
dermatoskopu



Sposoby leczenia

- *operacja wycięcia czerniaka
- *operacja wycięcia węzła wartowniczego
- *leczenie interferonem alfa
- *radioterapia
- *izolowana perfuzja/infuzja
- *chemioterapia





Zapobieganie

- *bezpieczne opalanie,
- *wizyty u dermatologa,
- *samoobserwacja,
- *kremy z filtrem,
- *korzystanie z cienia,



